

# 命ぐすい 耳ぐすい

<796>

県医師会編

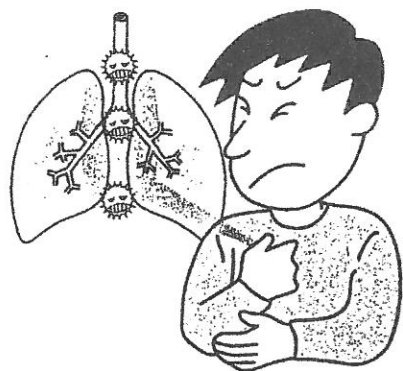
縦隔とは、あまり耳にしない体の一部の名称です。左右の胸を縦に隔てる「ついたて」の部分にあります。この部分には、気管や食道、心臓、太い血管、リンパ管、そして神経などの大切な臓器や組織があります。これらの組織から発生し、できた塊のことを腫瘍といい、良性と悪性の腫瘍があります。いろいろな組織があるため、病気の種類も多彩です。



石川 清司

国立病院機構沖縄病院

## 縦隔腫瘍



縦隔の前面には胸骨という骨があり、病気が小さい間は、骨に隠されて通常のレントゲン写真では見つかりません。病気が極端に大きくならないうちに、症状が出ないことも縦隔の病気の特徴です。検診(健診)で見つけられることが多いのですが、痛み、声がかすれる、上半身のむくみなどの他に、貧血や全身の脱力感などの症状が出ることもあります。

縦隔腫瘍の特徴は、病気の種類によってさまざまな場所があること

## 症状少なく診断難しい

### 縦隔腫瘍組織型別の症例

(1979~2010年、国立病院機構沖縄病院)

1、胸腺上皮性腫瘍	124例
胸腺腫	93例
胸腺がん	28例
胸腺カルチノイド	3例
2、胚細胞腫瘍	27例
精上皮腫	3例
成熟奇形腫	16例
卵黄嚢(のう)腫瘍	5例
絨毛(じゅうもう)がん	1例
混合性胚細胞腫瘍	2例
3、リンパ性腫瘍	26例
ホジキンリンパ腫	9例
非ホジキンリンパ腫	9例
その他	8例
4、神経原性腫瘍	46例
5、嚢胞性病変	116例
気管支性嚢胞	44例
胸腺嚢胞	28例
心膜嚢胞	36例
その他	8例
6、縦隔内甲状腺腫	5例
7、血管腫	6例
8、その他	11例
計	361例

とと、比較的若い人に極端にたちの悪い病気ができることが挙げられます。胃や腸と異なって、内視鏡検査ができないこともあり、正確な診断をつけることが難しい場所でもあります。発生部位、形、大きさに加えてコンピュータ断層撮影(CT)や磁気共鳴画像装置(MRI)検査時には腫瘍シンチ等によつて病気を診断し、急いで手術をすべきか、経過観察でいいのか、あるいは薬の治療や放射線治療を先に行うかの判断をします。

当院において、過去に診断の得られた縦隔腫瘍の概要を表に示し

ました。胸腺腫、胸腺がん、胚細胞腫瘍等の悪性腫瘍に対しては手術、抗がん剤、放射線治療とその組み合わせが有効です。胸腺嚢胞、心膜嚢胞、気管支性嚢胞などのように、袋状の良性の病気に手術が好ましい病気と経過を見て手術を避けることのできる病気があります。

CTの画像診断の進歩により小さな腫瘍が見つかるようになりました。症状のない、小さな腫瘍は、良性・悪性を問わず、痛みのない、傷の目立たない胸腔鏡による切除が可能です。

健康